

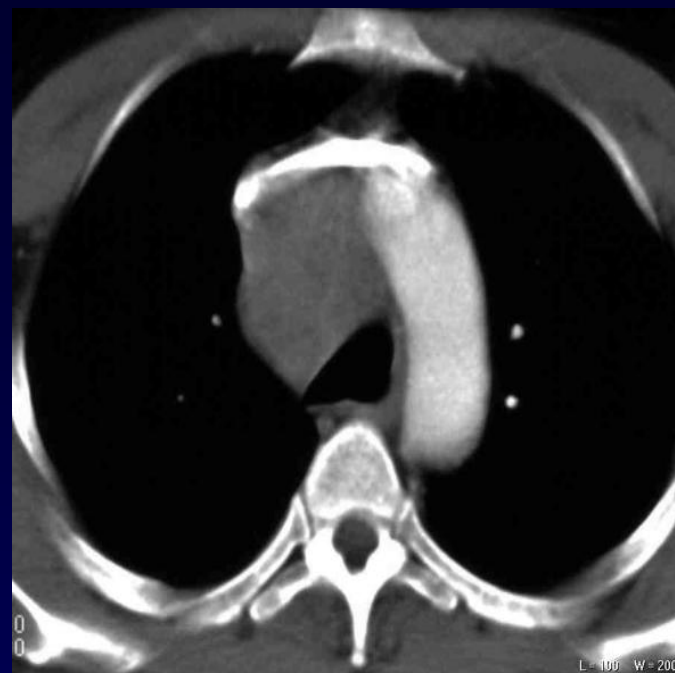
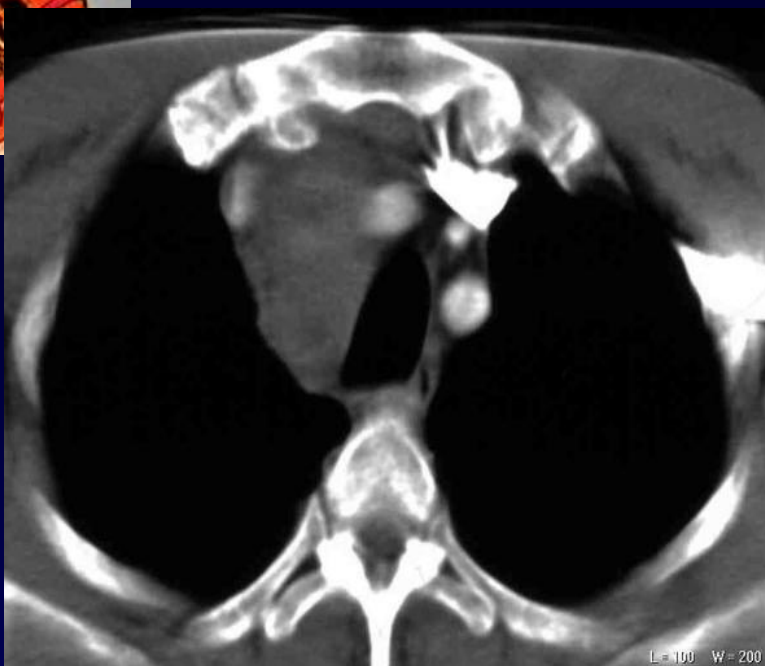

**L. METGE**

**Homme de 47 ans**

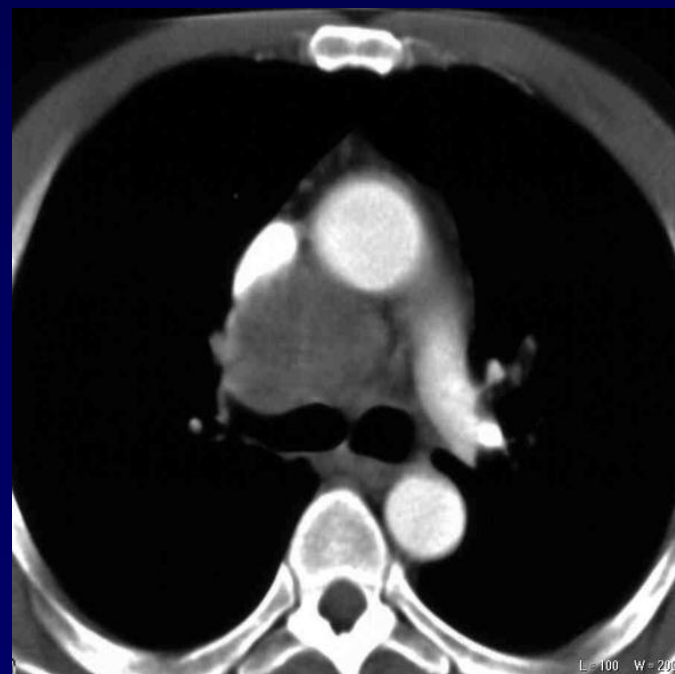
**Tabagique**

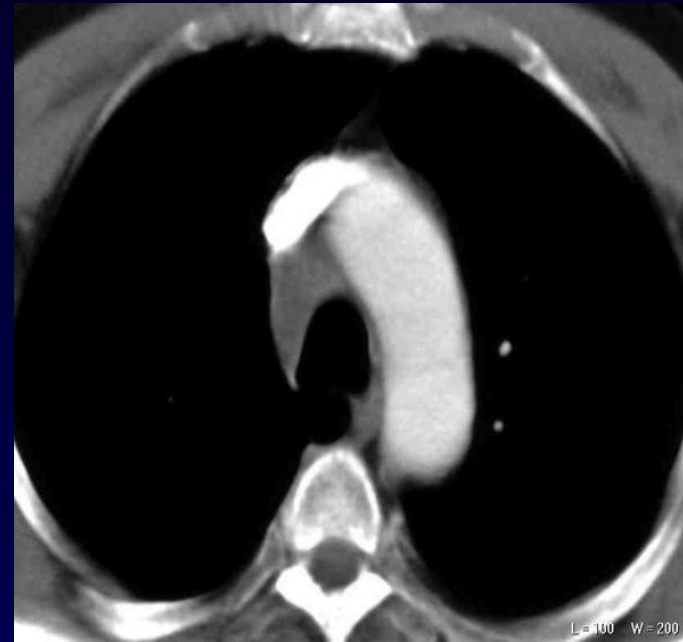
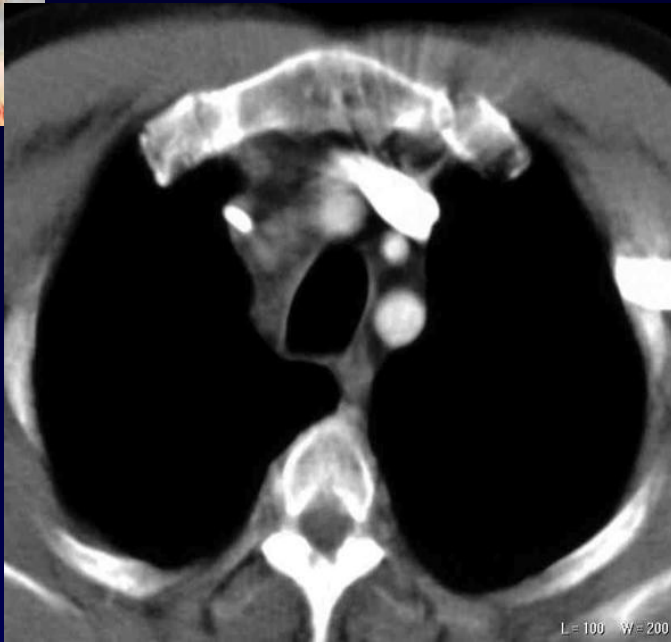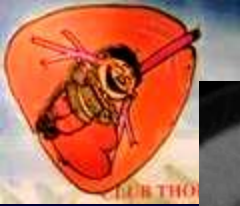**Toux depuis 2 ans: avec aspect élargi du médiastin à l'époque**



Diagnostic de **carcinome thymique** obtenue par biopsie sous médiastinoscopie.

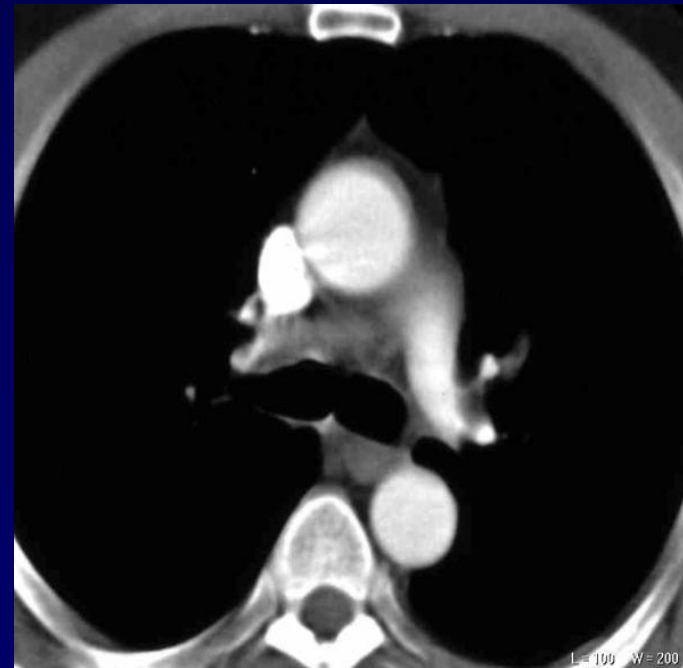
Mise en route d'un traitement par chimiothérapie.





**TDM de contrôle: régression de la masse tumorale**

**Problème: doit-on faire un complément de chimiothérapie ou de radiothérapie sur cette masse résiduelle?**





**PET scan: pas de fixation au niveau de la masse résiduelle d'où simple surveillance**

